

腔 (C52.9)

腔に原発する悪性腫瘍

局在コード (ICD-O-3)

「C52.9」

側性のない臓器

形態コード (ICD-O-3)

表2参照

1) 癌腫

《腔》

ただし、外子宮口に達した腫瘍は「子宮頸部」、外陰に浸潤した腫瘍は「外陰」で分類する

2) 肉腫

《軟部組織》

3) 悪性リンパ腫

《非ホジキンリンパ腫》

上記1)～3)以外は UICC TNM分類第8版では病期分類の「適用外」

1. 概要

腔がんと新たに診断される人数は、1年間に外陰がん合わせて100万人あたり約5～10人であり、は比較的まれな疾患である。腔がんは、高齢者に多く、ほとんどが扁平上皮癌であることから、放射線治療が選択されることの多い疾患である。腔がんの発生部位は、最も多いのが腔の上部1/3(56%)、次いで下部1/3(31%)、中部1/3(13%)である。

2. 解剖

原発部位

腔 vagina は子宮 uterus の下に連なる管状の部で、長さ6～7cmである。腔の上端は子宮頸 uterine cervix の腔部をとり囲み、腔円蓋 vaginal fornix といわれる。腔円蓋では、後部(後腔円蓋)がとくに深い。腔の下端は腔口 vaginal orifice で、左右の小陰唇 labium minus の間で腔前庭に開く。処女では、腔口で後縁に半月上の薄い粘膜ヒダ、すなわち処女膜 hymen がある。腔は前後に圧平され、前壁と後壁とはあい接する。前壁と後壁の粘膜には、正中線上に、それぞれ1条の縦走する高まりが見られる。前および後皺柱 anterior and posterior vaginal columns という。皺柱の両側には、横走する粘膜ヒダ(腔粘膜皺 vaginal rugae)がみられる。このようなヒダによって壁は著しい伸展性がある。腔前壁の前皺柱の下部は前方に尿道が走るのでとくに高く隆起し、ここを腔の尿道隆起 urethral carina of vagina という。腔の長軸は直立位で骨盤軸にほぼ一致し、後上方から前下方に斜めに走り、水平面との角度は約60°となる。

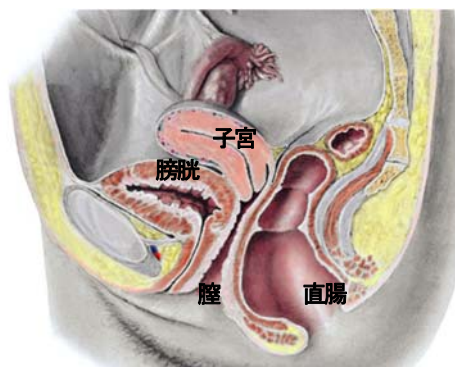


図1 骨盤の正中断面図

3. 亜部位と局在コード

表1 亜部位とICD-O-3局在コード

ICD-O 局在	診療情報所見	英語
C52.9	腔, NOS	Vagina, NOS
	腔円蓋	Vaginal vault, Fornix of vagina
	ガルトネル管	Gartner duct
	処女膜	Hymen

4. 形態コード — WHO分類 (2014)

表2. 外陰がん、腔がん治療ガイドライン(2015年版)表記他とICD-O-3形態コード

病理組織名(日本語)	英語表記	形態コード
上皮性腫瘍	Epithelial tumours	
扁平上皮病変と前駆病変	Squamous cell tumours and precursors	
扁平上皮内病変	Squamous intraepithelial lesions	
高異型度扁平上皮内病変	High-grade squamous intraepithelial lesion (※)	8077/2
扁平上皮癌	Squamous cell carcinoma	8070/3
角化	Keratinizing	8071/3
非角化	Non-keratinizing	8072/3
乳頭状	Papillary	8052/3
基底細胞様	Basaloid	8083/3

コンジローマ様 疣状	Warty Verrucous	8051/3 8051/3
腺腫瘍	Glandular tumours	
腺癌	Adenocarcinoma	
類内膜腺癌	Endometrioid adenocarcinoma	8380/3
明細胞腺癌	Clear cell adenocarcinoma	8310/3
粘液型腺癌	Mucinous adenocarcinoma	8480/3
中腎性腺癌	Mesonephric adenocarcinoma	9110/3
他の上皮性腫瘍	Other epithelial tumours	
腺扁平上皮癌	Adenosquamous carcinoma	8560/3
腺様基底細胞癌	Adenoid basal carcinoma	8098/3
高異型度神経内分泌癌	High-grade neuroendocrine carcinoma	
小細胞神経内分泌癌	Small cell neuroendocrine carcinoma	8041/3
大細胞神経内分泌癌	Large cell neuroendocrine carcinoma	8013/3
間葉性腫瘍	Mesenchymal tumours	
平滑筋肉腫	Leiomyosarcoma	8890/3
横紋筋肉腫	Rhabdomyosarcoma	8900/3
胎芽性	Embryonal	8910/3
未分化肉腫	Undifferentiated sarcoma	8805/3
上皮性・間葉性混合腫瘍	Mixed epithelial and mesenchymal tumours	
腺肉腫	Adenosarcoma	8933/3
癌肉腫	Carcinosarcoma	8980/3
メラノサイト腫瘍	Melanocytic tumours	
悪性黒色腫	Malignant melanoma	8720/3
中皮性腫瘍	Miscellaneous tumours	
胚細胞腫瘍	Germ cell tumours	
卵黄嚢腫瘍	Yolk sac tumour	9071/3
その他	Other	
Ewing 腫瘍	Ewing tumour	9260/3

※High-grade squamous intraepithelial lesion (HGSIL または HSIL) は、Vaginal intraepithelial neoplasia, grade III (VaIN III) と併記されたときのみ登録対象とし、形態コードを 8077/2 をとする。

5. 病期分類

1) TNM 分類(UICC)【第 8 版】2017 年

T-原発腫瘍

TX	原発腫瘍の評価が不可能
T0	原発腫瘍を認めない
Tis	上皮内癌(浸潤前癌)
T1	腔に限局する腫瘍
T2	腔傍組織に浸潤する腫瘍
T3	骨盤壁に進展する腫瘍
T4	膀胱もしくは直腸の粘膜に浸潤する腫瘍、または小骨盤をこえて進展する腫瘍

注: 胞状浮腫は T4 に分類するには十分な証拠はない。

N-領域リンパ節

NX	領域リンパ節転移の評価が不可能
N0	領域リンパ節転移なし
N1	領域リンパ節転移あり

領域リンパ節

腔の上部 2/3 の場合: 閉鎖リンパ節、内腸骨リンパ節(下腹リンパ節)、外腸骨リンパ節、

および骨盤リンパ節[その他のもの(NOS)]を含めた骨盤リンパ節
腔の下部 1/3 の場合:鼠径リンパ節および大腿リンパ節

M-遠隔転移

MX	遠隔転移の評価が不可能
M0	遠隔転移なし
M1	遠隔転移あり

Stage-病期

表3. UICC TNM 分類 病期(Stage)のマトリクス(Matrix)

UICC TNM8 (腔)	NO	N1
Tis	0	
T1	I	III
T2	II	III
T3	III	III
T4	IVA	IVA
M1	IVB	IVB

2) 進展度(臨床進行度)

進展度

表4. 進展度 UICC TNM 分類からの変換マトリクス(Matrix)

UICC TNM8 (腔)	NO	N1
Tis	400:上皮内	
T1	410:限 局	420:領域リンパ節転移
T2	430:隣接臓器浸潤	430:隣接臓器浸潤
T3	430:隣接臓器浸潤	430:隣接臓器浸潤
T4	430:隣接臓器浸潤	430:隣接臓器浸潤
M1	440:遠隔転移	440:遠隔転移

※UICC TNM 分類「該当せず」の腫瘍についても、「癌腫」に準じて分類し、進展度を導出することが望ましい。

6. 症状・診断検査

1) 検診—膣がんは制度化された検診はない。

2) 臨床症状—最も多い症状は生理以外の出血や帯下であるが、排尿時の違和感や痛み、性交時の痛み、下腹部痛なども膣がんの可能性がある。

3) 診断に用いる検査

(1) コルポスコピー-Colposcopy (膣拡大鏡): 病変の程度、局在、広がりを確認し、その部位より狙い生検をする。

(2) 画像診断

- ・CT、MRI、超音波検査: 病変の進行度やリンパ節転移など病期分類に有用である。
- ・経静脈的尿路造影 DIP: 造影剤を点滴し、腎盂・尿管を造影する検査。水腎症の有無を判定する。
- ・膀胱鏡、直腸鏡(下部消化管内視鏡検査): 膀胱浸潤や結腸・直腸への浸潤を判定する。

(3) 腫瘍マーカー: SCC、シフラ、CEA などが用いられるが、早期診断にはあまり役立たない。

(4) 組織診

- ・狙い生検: コルポスコピー観察下に異常所見のある部位から組織を切除する。

7. 治療

治療方針—新臨床腫瘍学より

- (1) 放射線治療が主体
- (2) 広汎子宮全摘術+膣切除

1) 観血的な治療

(1) 外科的治療

・広汎子宮全摘術 radical hysterectomy: 子宮頸癌に対する基本的術式だが膣がんに応用される。膣壁を十分に長く切除する。子宮および基靭帯(前後の子宮支帯を含む)、上部膣壁、骨盤リンパ節群を一塊にて切除する。主に I 期に行われる。

・骨盤内臓摘出術 pelvic evisceration: がんが外陰をこえて他の器官に広がっている場合は、子宮、膣と一緒に直腸、膀胱もとり除くこともある。

(2) 外科的・鏡視下・内視鏡的治療の結果

【根治度の評価】

膣癌には取扱い規約なし。

表5. 外科的・鏡視下・内視鏡的治療の範囲

選択肢コード	外科的治療
1: 腫瘍遺残なし	切除断端陰性
4: 腫瘍遺残あり	切除断端陽性
9: 不明	腫瘍の遺残の有無が不明な場合

2) 放射線療法

—膣がんでは主体的な治療法である。照射方法には2種類あり、体外から放射線を照射する外照射と、放射線が発生する物質をがんのある部位にプラスチックの筒を通して挿入する腔内照射がある。放射線療法は単独、または手術の後の追加治療として行う。

3) 薬物療法

(1) 化学療法(単剤または併用で使用される薬剤名、略語、商品名)

cisplatin (CDDP, ランダ, プリプラチン), ifosphamide (IFX, イホマイド), paclitaxel (PTX, タキソール), irinotecan (CPT-11, カンプト, トポテシン), gemcitabine (GEM, ジェムザール), 5-FU (5-Fu), Mitomycin C (MMC, マイトマイシン S)

4) その他の治療

(1) レーザー等治療

- ・レーザー治療: レーザーを用いがんを焼灼する。0 期で行われることがある。

8. 略語一覧

HPV

human papilloma virus

ヒト乳頭腫ウイルス

9. 参考文献

- 1) 日本臨床腫瘍学会編 新臨床腫瘍学(南江堂)
- 2) UICCTNM 悪性腫瘍の分類 第8版 日本語版(金原出版)
- 3) SEER Summary Staging Manual 2000, NIH Publication 01-4969
- 4) American Joint of Committee. AJCC Cancer Staging Manual, Sixth eds. Greene F. L. et al eds Springer: Chicago. 2002.
- 5) 解剖学講義 改訂2版(南山堂)
- 6) がん対策情報センターホームページ <http://ganjoho.ncc.go.jp/public/cancer/data/vagina.html>
- 7) 滝一郎監修 婦人科腫瘍の臨床病理改訂第2版 (メジカルビュー)
- 8) 日本婦人科腫瘍学会 外陰がん・膣がん治療ガイドライン 2015年版