

## 外陰 (C51)

外陰に原発する悪性腫瘍

局在コード(ICD-O-3)

「C51.」

側性のない臓器

形態コード(ICD-O-3)

表2参照

1) 癌腫

《外陰》

2) 悪性リンパ腫

《非ホジキンリンパ腫》

上記1)～2)以外は UICC TNM分類第8版では病期分類の「適用外」

### 1. 概要

外陰がんと新たに診断される人数は、1年間に膣がんと合わせて100万人あたり約5～10人であり、は比較的にまれな疾患である。

外陰がんは扁平上皮がんが主な組織型である。多くの場合、外陰がんは、コンジローマや異形成から発生してくる。性器がんの発生にはヒトパピローマウイルス(HPV)が関与している。2004年のInternational Society for the Study of Vulvovaginal Disease分類では、HPV感染による通常型Vulvar intraepithelial neoplasia (VIN)とHPV感染によらない分化型VIN (differentiated-type VIN; dVIN)に分けられた。2014年のWHO分類(第4版)でも同様にHPVとの関連で2つに分けられ、HPVに関連のないものはdVIN、関連があるものは扁平上皮内病変(squamous intraepithelial lesion; SIL)とされた。

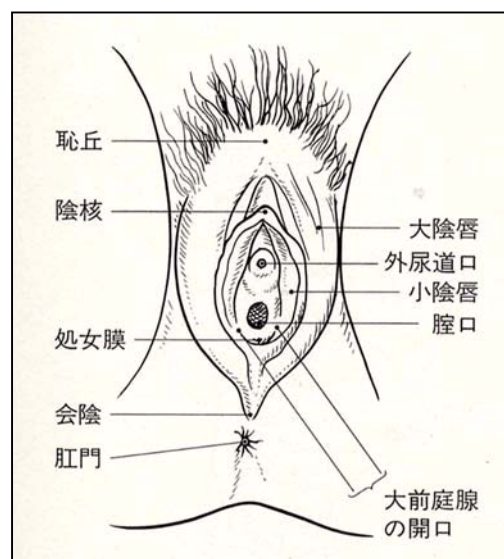
外陰がんの大多数は大陰唇に発生する。陰核やバルトリン腺から発生するものは少ない。外陰のリンパ管の分布は発達しており、リンパ流はしばしば正中を超える。浸潤の浅い外陰がんであっても所属リンパ節に転移することがある。外陰がんは主に高齢女性に発生するが、近年は閉経前の女性にも認められてきている。

### 2. 解剖

#### 原発部位

外陰部 vulva には恥丘・陰核・大陰唇・小陰唇・大前庭腺・膣前庭が含まれる。

恥丘 labium は左右の大陰唇が恥骨結合の前で合わさり、ふくらんだ部分で、脂肪がよく発達している。思春期になると陰毛が発生する。大陰唇 labium majus は恥丘から肛門 anus までの間に走る左右のヒダで、皮下脂肪に富む。その内側に小陰唇 labium minus があり、左右の小陰唇に囲まれた部分を膣前庭 vaginal vestibulum という。膣前庭には外尿道口 external urethral orifice (前)と膣口 vaginal orifice(後)が開く。陰核 clitoris は男子の陰茎に相当するものである。左右の小陰唇が前方に合わさったところで、外尿道口の前に陰核亀頭 glans of clitoris が突出する。大前庭腺 greater vestibular gland はバルトリン Bartholin 腺ともいい、エンドウマメ大の付属生殖腺で、前庭球 vestibular bulb の後端にある。その導管は膣口の両側に開き、アルカリ性の粘液を分泌する。これは男子の尿道球腺(カウパー腺)に相当する。



#### 領域リンパ節

領域リンパ節は鼠径大腿(鼠径部)リンパ節である。

## 3. 亜部位と局在コード

表1 亜部位の表記とICD-O-3 局在コード

ICD-O 局在	診療情報所見	英語
C51.0	大陰唇 大陰唇, NOS バルトリン腺 大陰唇の皮膚	<b>Labium majus</b> Labia majora, NOS Bartholin gland Skin of labia majora
C51.1	小陰唇	<b>Labium minus</b> Labia minora
C51.2	陰核	<b>Clitoris</b>
C51.8	外陰の境界部病巣	<b>Overlapping lesion of vulva</b>
C51.9	外陰, NOS 女性外性器 陰唇小帯 陰唇, NOS 恥丘 陰阜 外陰部 外陰の皮膚	<b>Vulva, NOS</b> External female genitalia Fourchette Labia, NOS Labium, NOS Mons pubis, Mons veneris Pudendum Skin of vulva

## 4. 形態コード - WHO 分類 (2014)

表2. 外陰がん・膣がん治療ガイドライン表記他とICD-O-3 形態コード

病理組織名 (日本語)	英語表記	形態コード
上皮性腫瘍	Epithelial tumours	
扁平上皮病変と前駆病変	Squamous cell tumours and precursors	
扁平上皮内病変	Squamous intraepithelial lesions	
高異型度扁平上皮内病変	High-grade squamous intraepithelial lesion (※)	8077/2
分化型外陰上皮内腫瘍	Differentiated-type vulvar intraepithelial neoplasia	8071/2
扁平上皮癌	Squamous cell carcinoma	8070/3
角化型	Keratinizing	8071/3
非角化型	Non-keratinizing	8072/3
基底細胞様	Basaloid	8083/3
コンジローマ様	Warty	8051/3
疣状	Verrucous	8051/3
基底細胞癌	Basal cell carcinoma	8090/3
腺腫瘍	Glandular tumours	
Paget 病	Paget disease	8542/3
Bartholin 線及びその他の肛門生殖 生殖器腺から発生する腫瘍	Tumours arising from Bartholin and other specialized anogenital glands	
Bartholin 腺癌	Bartholin gland carcinomas	
腺癌	Adenocarcinoma	8140/3
扁平上皮癌	Squamous cell carcinoma	8070/3
腺扁平上皮癌	Adenosquamous carcinoma	8560/3
腺様嚢胞癌	Adenoid cystic carcinoma	8200/3
移行上皮癌	Transitional cell carcinoma	8120/3
乳腺型(異所性乳腺由来)腺癌	Adenocarcinoma of mammary gland type	8500/3
Skene 腺(汗腺)由来の腺癌	Adenocarcinoma of Skene gland origin	8140/3
悪性葉状腫瘍	Phyllodes tumour, malignant	9020/3
その他の型の腺癌	Adenocarcinomas of other types	

悪性汗腺腫瘍	Adenocarcinoma of sweat gland type	8140/3
腸型腺癌	Adenocarcinoma of intestinal type	8140/3
神経内分泌腫瘍	Neuroendocrine tumours	
高異型度神経内分泌癌	High-grade neuroendocrine carcinoma	(8246/3)
小細胞神経内分泌癌	Small cell neuroendocrine carcinoma	8041/3
大細胞神経内分泌癌	Large cell neuroendocrine carcinoma	8013/3
メルケル細胞腫瘍	Merkel cell tumour	8247/3
神経外胚葉腫瘍	Neuroectodermal tumours	
ユーイング肉腫	Ewing sarcoma	9364/3
軟部組織腫瘍	Soft tissue tumours	
悪性腫瘍	Malignant tumours	
横紋筋肉腫	Rhabdomyosarcoma	8900/3
胎芽性	Embryonal	8910/3
胞巣状	Alveolar	8920/3
平滑筋肉腫	Leiomyosarcoma	8890/3
類上皮肉腫	Epithelioid sarcoma	8804/3
胞巣状軟部肉腫	Alveolar soft part sarcoma	9581/3
その他の肉腫	Other sarcomas	
脂肪肉腫	Liposarcoma	8850/3
末梢性原始神経外胚葉腫瘍	Peripheral primitive neuroectodermal tumour/	9364/3
カポジ肉腫	Kaposi sarcoma	9140/3
線維肉腫	Fibrosarcoma	8810/3
隆起性皮膚線維肉腫	Dermatofibrosarcoma protuberans	8832/3
メラノサイト腫瘍	Melanocytic tumours	
悪性黒色腫	Malignant melanoma	8720/3
胚細胞腫瘍	Germ cell tumours	
卵黄嚢腫瘍	Yolk sac tumour	9071/3

※High-grade squamous intraepithelial lesion(HGSIL または HSIL)は、Vulvar intraepithelial neoplasia, gradeⅢ(VIN Ⅲ)と併記されたときのみ登録対象とし、形態コードを 8077/2 ととする。

## 5. 病期分類

### 1) TNM 分類(UICC)【第 8 版】2017 年

#### T-原発腫瘍

<b>TX</b>	原発腫瘍の評価が不可能
<b>T0</b>	原発腫瘍を認めない
<b>Tis</b>	上皮内癌(浸潤前癌)、上皮内腫瘍悪性度Ⅲ(VIN Ⅲ)
<b>T1</b>	外陰、または外陰と会陰に局限する腫瘍
<b>T1a</b>	最大径 2cm 以下の腫瘍で間質浸潤 1.0mm 以下 <sup>1</sup>
<b>T1b</b>	最大径 2cm をこえる腫瘍、および/または間質浸潤が 1.0mm をこえる <sup>1</sup>
<b>T2</b>	次の構造のいずれかに浸潤する腫瘍:尿道の下部 3 分の 1、膣の下部 3 分の 1、肛門
<b>T3<sup>2</sup></b>	次の会陰構造のいずれかに浸潤する腫瘍:尿道の上部 3 分の 2、膣の上部 3 分の 2、膀胱粘膜、直腸粘膜に進展する、または骨盤骨に固着する腫瘍

注:1 本浸潤の深達度は隣接する最も表層の真皮乳頭の上皮間質接合部から最深浸潤点までを計測する

2 FIGO では T3 は使用しない。

**N-領域リンパ節**

<b>NX</b>	領域リンパ節転移の評価が不可能
<b>N0</b>	領域リンパ節転移なし
<b>N1</b>	以下の特徴をもつ領域リンパ節転移
<b>N1a</b>	1個 5mm未満のリンパ節転移が1-2個
<b>N1b</b>	5mm以上のリンパ節転移が1個
<b>N2</b>	以下の特徴をもつ領域リンパ節転移
<b>N2a</b>	1個 5mm未満のリンパ節転移が3個以上
<b>N2b</b>	5mm以上のリンパ節転移が2個以上
<b>N2c</b>	節外浸潤を呈するリンパ節転移
<b>N3</b>	固着性または潰瘍性の領域リンパ節転移

**M-遠隔転移**

<b>MX</b>	遠隔転移の評価が不可能
<b>M0</b>	遠隔転移なし
<b>M1</b>	遠隔転移あり(骨盤リンパ節転移を含む)

**Stage-病期**

表3. UICC TNM 分類 病期(Stage)のマトリクス (Matrix)

	<b>N0</b>	<b>N1a,N1b</b>	<b>N2a,N2b</b>	<b>N2c</b>	<b>N3</b>
<b>Tis</b>	0				
<b>T1</b>	I	ⅢA	ⅢB	ⅢC	ⅣA
<b>T1a</b>	IA	ⅢA	ⅢB	ⅢC	ⅣA
<b>T1b</b>	IB	ⅢA	ⅢB	ⅢC	ⅣA
<b>T2</b>	II	ⅢA	ⅢB	ⅢC	ⅣA
<b>T3</b>	ⅣA	ⅣA	ⅣA	ⅣA	ⅣA
<b>M1</b>	ⅣB	ⅣB	ⅣB	ⅣB	ⅣB

**2) 進展度(臨床進行度)****進展度**

表4. 進展度 UICC TNM 分類からの変換マトリクス (Matrix)

	<b>N0</b>	<b>N1a,N1b</b>	<b>N2a,N2b,N2c</b>	<b>N3</b>
<b>Tis</b>	400: 上皮内			
<b>T1a,T1b</b>	410: 限局	420: 領域リンパ節転移	420: 領域リンパ節転移	420: 領域リンパ節転移
<b>T2</b>	430: 隣接臓器浸潤	430: 隣接臓器浸潤	430: 隣接臓器浸潤	430: 隣接臓器浸潤
<b>T3</b>	430: 隣接臓器浸潤	430: 隣接臓器浸潤	430: 隣接臓器浸潤	430: 隣接臓器浸潤
<b>M1</b>	440: 遠隔転移	440: 遠隔転移	440: 遠隔転移	440: 遠隔転移

## 6. 症状・診断検査

1) 検診—外陰がんは制度化された検診はない。

### 2) 臨床症状

月経に関係のない出血や帯下、外陰の強い焼けるような感じやかゆみ、痛み、外陰の皮膚が白く見え荒い感じがすることなどがある。

### 3) 診断に用いる検査

(1) 画像診断

・CT、MRI、超音波検査: 病変の進行度やリンパ節転移など病期分類に有用である。

・膀胱鏡、直腸鏡(下部消化管内視鏡検査): 膀胱浸潤や結腸・直腸への浸潤を判定する。

(2) 腫瘍マーカー: SCC、シフラ、CEA などが用いられるが、早期診断にはあまり役立たない。

(3) 組織診: 病理学的検索が的確に行えるように病変周囲の皮膚、皮下組織を含めた楔状生検が行われる。

## 7. 治療

治療方針—新臨床腫瘍学より

(1) 0期: 単純切除、レーザー治療

(2) I, II期: 広汎外陰切除術+両側鼠径リンパ節郭清  
局所拡大切除±一側リンパ節郭清  
根治的放射線療法

(3) III, IV期: 広汎外陰切除術+両側鼠径リンパ節郭清(+骨盤除臓術)  
放射線療法+手術  
放射線療法+化学療法

### 1) 観血的な治療

#### (1) 外科的治療

—外陰がんの治療は手術が基本である。

・根治的部分切除術 radical local excision: 周りの正常な組織も1~2cm含めてがんを切除する。

・単純外陰切除 simple vulvectomy: 外陰全部をとるが、主に皮膚の切除を目的とする。範囲の広い0期病変、合併症のあるPaget病に行われる。

・広汎外陰切除術 radical vulvectomy: 外陰皮膚全部をとるが、皮下の脂肪組織やそこに含まれるリンパ組織もあわせて切除する。外陰がんの標準術式である。

・骨盤内臓摘出術 pelvic evisceration: がんが外陰をこえて他の器官に拡がっている場合は、子宮、膣と一緒に直腸、膀胱もとり除くこともある。

#### (2) 外科的・鏡視下・内視鏡的治療の結果

##### 【根治度の評価】

外陰は取扱い規約なし。

表5. 外科的・鏡視下・内視鏡的治療の範囲

選択肢コード	外科的治療
1: 原発巣切除	切除断端陰性
4: 姑息的な観血的治療	切除断端陽性
9: 不明	原発巣切除が行われたが、その結果が不明・記載がない場合

### 2) 放射線療法

外照射と組織内照射がどちらも用いられる。放射線治療は、単独で行う場合と、手術療法と併用して手術前後に行われる場合がある。

### 3) 薬物療法

(1) 化学療法(単剤または併用で使用される薬剤名、略語、商品名)

cisplatin (CDDP, ランダ, ブリプラチン), ifosfamide (IFX, イホマイド), paclitaxel (PTX, タキソール),

irinotecan (CPT-11, カンプト, トポテシン), gemcitabine (GEM, ジェムザール), 5-FU (5-Fu), Mitomycin C (MMC, マイトマイシン S)

#### 4) その他の治療

##### (1)レーザー等治療

・レーザー治療:レーザーを用いがんを焼灼する。0期で行われることがある。

#### 8. 略語一覧

CIS	(squamous cell) carcinoma in situ	非浸潤性(扁平上皮)癌
HPV	human papilloma virus	ヒト乳頭腫ウイルス

#### 9. 参考文献

- 1) 日本臨床腫瘍学会編 新臨床腫瘍学(南江堂)
- 2) UICCTNM 悪性腫瘍の分類 第8版 日本語版(金原出版)
- 3) SEER Summary Staging Manual 2000, NIH Publication 01-4969
- 4) American Joint of Committee. AJCC Cancer Staging Manual, Sixth eds. Greene F. L. et al eds Springer: Chicago. 2002.)
- 5) 解剖学講義 改訂2版(南山堂)
- 6) 国立がんセンターホームページ <http://ganjoho.ncc.go.jp/public/cancer/data/vulva.html>
- 7) 日本婦人科腫瘍学会 外陰がん・膣がん治療ガイドライン 2015年版