

副腎 adrenal gland (C74)

副腎に原発する悪性腫瘍

局在コード(ICD-O-3)

形態コード(ICD-O-3)

1) 副腎皮質の癌腫

2) 悪性リンパ腫

上記1)～2)以外は UICC TNM分類第8版では病期分類の「適用外」

「C74.」

表2参照

《副腎皮質》

《非ホジキンリンパ腫》

側性のある臓器

1. 概要

副腎がんの年齢調整死亡率の男女の差は小さい。全年齢では全がん死亡に占める割合は、0.1%とまれだが、小児(0～14歳)では全がん死亡の約1割を占める。副腎皮質腫瘍としては片側腺腫が多く両側結節性過形成の例が続く。様々なホルモンを産生する腫瘍であることも多く(機能性腫瘍)、Cushing 症候群や原発性アルドステロン症などの原因となりうる。

副腎皮質癌は人口100万人に1～2例程度の発症頻度と推定されている。機能性腫瘍(ホルモン産生腫瘍)のことが多く、副腎皮質ホルモン産生性(クッシング症候群を呈する)、男性ホルモン産生性(多毛、ざ瘡、無月経等を呈する)女性ホルモン産生性(性早熟、不正性器出血等を呈する)の順に多い。

褐色細胞腫は副腎髄質のカテコラミン産生腫瘍であるクロム親和性細胞由来の腫瘍である。若年者から高齢者まで出現しうる。カテコラミン過剰による症状として高血圧、心悸亢進等の症状を呈する。ただし産生するカテコラミンのタイプによっては高血圧症を認めず、腹部症状の精査などで偶発的に発見される例も少なくない。なお、褐色細胞腫には副腎髄質に発生するものと交感神経節に発生する副腎外褐色細胞腫(傍神経節腫、パラガングリオーマ)がある。また、これらのうち遠隔転移を来すものも一定程度存在し、転移部位としては肝臓、肺、骨が多い。

神経芽細胞腫は小児がんのうち代表的なものの一つである。副腎髄質や交感神経に分化すべき神経堤由来の悪性腫瘍である。体内の交感神経分布領域であればどの部位からも発生しうるが、原発部位の約65%が腹部で、そのうち副腎髄質が約半数を占める。

2. 解剖

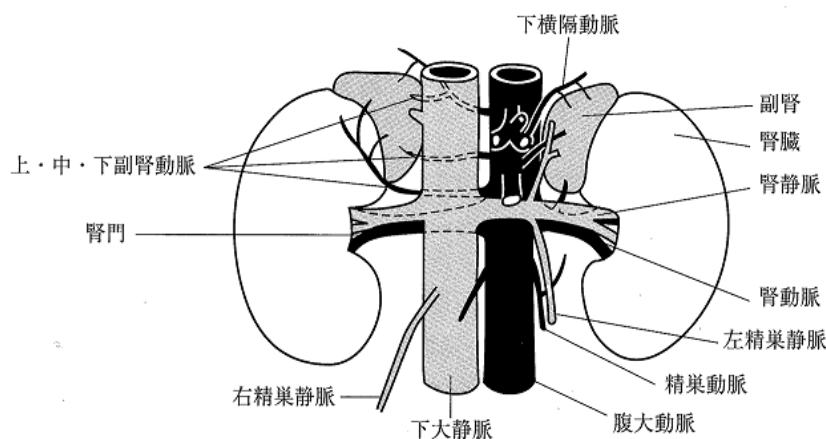
原発部位

副腎 adrenal gland は腎臓 kidney の上内端に接し、腎臓とともに腎筋膜(Gerota 筋膜)で包まれる。腎臓とは少量の脂肪組織によってへだてられる。長さ約5cm・幅約3cm・厚さ0.6～1.0cmである。左副腎は右副腎より若干大きく、半月形に近い形状をもつ。右副腎は三角形に近い形状で、下大静脈 inferior vena cava のすぐ右側にあり、その後ろにまで達している。成人の副腎の重さの平均は、左副腎は男性が6.0g、女性が5.5gあり、右副腎は左副腎よりも0.5g軽い。

副腎の内部は皮質と髄質にはっきりと分かれ、両者は構造も機能も異なっている。副腎皮質 adrenal cortex は脂肪のため黄色みをおび、電解質や糖質の代謝に関与する多種類の皮質ホルモンおよび男性ホルモンが分泌される。副腎髄質 adrenal medulla は交感神経の原基から発生し、内分泌腺と自律神経の中間位にあり、アドレナリン、ノルアドレナリン、ドーパミンなどが分泌される。

領域リンパ節

腎門リンパ節、腹部傍大動脈リンパ節および傍大静脈リンパ節である。同側か対側かはNカテゴリーに影響しない。



3. 亜部位と局在コード

表1 亜部位とICD-O-3 局在コード

ICD-O 局在	部位
C74.0	副腎皮質
C74.1	副腎髄質
C74.9	副腎, NOS

4. 形態コード — 副腎腫瘍取扱い規約第3版

表2. 取扱い規約の表記他とICD-O-3 形態コード

病理組織名(日本語)	英語表記	形態コード
副腎皮質癌	Adrenal cortical carcinoma	8370/3
悪性褐色細胞腫	Malignant pheochromocytoma	8700/3
褐色細胞腫・神経芽腫混合腫瘍	Composite pheochromocytoma	9490/3
神経芽腫群腫瘍	Peripheral neuroblastic tumors	9500/3
神経芽腫	Neuroblastoma	9500/3
	Schwannian stroma-poor	9500/3
神経節芽腫	Ganglioneuroblastoma (GNB), intermixed	9490/3
	Schwannian stroma-rich, GNB intermixed	9490/3
神経節腫	Ganglioneuroma (GN)	対象外
	Schwannian stroma-dominant, GN	対象外
神経節芽腫	Ganglioneuroblastoma (GNB), nodular	9490/3
	Composite Schwannian stroma-rich/stroma-poor, GNB, nodular	9490/3
骨髄脂肪腫	Myelolipoma	対象外
副腎嚢胞	Adrenal cyst	対象外
軟部組織腫瘍(悪性)	Soft tissue tumor (malignant)	8800/3
癌肉腫	Carcinosarcoma	8980/3

5. 病期分類

1) TNM 分類(UICC)【第8版】2017年

T-原発腫瘍

TX	原発腫瘍の評価が不可能
T0	原発腫瘍を認めない
T1	最大径 5cm 以下の腫瘍で副腎外浸潤なし
T2	最大径 5cm こえる腫瘍で副腎外浸潤なし
T3	大きさに関係なく局所浸潤はあるが、隣接臓器*への浸潤のない腫瘍
T4	大きさに関係なく隣接臓器*に浸潤する腫瘍

注: *隣接臓器とは腎臓、横隔膜、大動脈、大静脈(腎静脈または下大静脈)、脾臓、肝臓である。

N-領域リンパ節

NX	領域リンパ節転移の評価が不可能
NO	領域リンパ節転移なし
N1	領域リンパ節転移あり

M-遠隔転移

MX	遠隔転移の評価が不可能
M0	遠隔転移なし
M1	遠隔転移あり

Stage-病期

表3. 病期(Stage)のマトリクス(Matrix)

UICC TNM8 (副腎皮質)	NO	N1
T1	I	III
T2	II	III
T3	III	III
T4	III	III
M1	IV	IV

2) 進展度

表4. UICC TNM 分類からの変換マトリクス(Matrix)

UICC TNM8 (副腎皮質)	NO	N1
T1	410:限 局	420:領域リンパ節転移
T2	410:限 局	420:領域リンパ節転移
T3	430:隣接臓器浸潤	430:隣接臓器浸潤
T4	430:隣接臓器浸潤	430:隣接臓器浸潤
M1	440:遠隔転移	440:遠隔転移

6. 症状・検診検査

1) **検診**—副腎がんのうち、小児の神経芽細胞腫に関する検診制度がかつて存在したが、予後に貢献しないとのことで現在は行われていない。その他の副腎がんに関する検診の制度はない。

2) **臨床症状**—内分泌活性を持つ副腎がんにおいては、それぞれのホルモン過多による症状が出現する。クッシング症候群を呈するコルチゾール産生腫瘍例では中心性肥満や高血圧、糖尿病、精神症状等を、アンドロゲン産生腫瘍では多毛を、アルドステロン産生腫瘍では心悸亢進、発汗過多などがみられる。その他腫瘍による症状が認められる。

3) 診断に用いる検査

<副腎皮質癌>

・画像診断

・CT, MRI 検査:腫瘍の検出、内部構造の確認に用いられる。不均一な内部構造や腫瘍内出血は悪性を疑わせる所見である。

・¹³¹I アドステロールシンチグラム:遠隔転移病巣診断に有用。

・**内分泌学的検査**:クッシング症候群を伴う例では、高コルチゾール血症を認め、デキサメサゾン抑制試験で血中コルチゾールが抑制されない。血中 DHEA-S や尿中 17-KS が増加する。アルドステロン産生腫瘍では血中アルドステロンが、アンドロゲン産生腫瘍では血中テストステロンが高値となる。しかし、いずれの所見も腺腫でも高値となり、癌に特異的な所見ではない。

・**組織診**:臨床診断は非常に困難で、腫瘍の摘出標本での病理診断が重要である。しかし、組織診断も難渋することが多く、組織学的な因子 9 項目からなる Weiss の criteria が頻用されている。

<褐色細胞腫>

・画像検査

・CT:単純 CT がスクリーニングとして用いられる。造影剤は、カテコラミン産生を刺激し高血圧等を誘発することがあるため通常用いられない。

・MRI:Gd 造影 MRI が行われる。

・¹³¹I-MIBG または ¹²³I-MIBG シンチグラフィ、FDG-PET:遠隔転移の検出に有効。

・内分泌学的検査

・血中メタネフリン上昇

・24 時間尿中メタネフリン、ノルメタネフリン情報

・24 時間尿中ヴァニルマンデル酸(VMA)上昇

<神経芽細胞腫>

・**画像診断**…治療計画立案のため、治療前画像検査による腫瘍の広がりが評価される。

・CT, MRI 検査:腫瘍の指摘、内部構造の確認に用いられる。

・¹²³I-MIBG シンチグラム:遠隔転移病巣診断に有用。

・骨シンチグラム、X 線撮影:骨転移検出に有用。

・**内分泌学的検査**:尿中 VMA, HVA, VLA など

・**腫瘍マーカー**:血清 NSE

・**骨髄穿刺**:骨髄転移検索を行う。

・**遺伝子変異検索**:生検組織を用いて行われ、MYCN 遺伝子増幅、核 DNA 量、1p 欠失、11q 欠失等が予後因子として知られている。

7. 治療

<副腎皮質癌>

・外科的治療—外科的切除が第一選択である。

・化学療法/内分泌療法—主に切除不能例に対して、副腎皮質ホルモン合成阻害薬 mitotane (オペプリム®)が単剤として、あるいは Etoposide (VP-16, ETP, ベプシド®)・doxorubicin (Adriamycin, ADM, アドリアシン®)・Cisplatin (CDDP, ランダ®, パラプラチン®)との併用や、Streptozocin(ザノサー®)との併用で用いられる。

<褐色細胞腫>

・外科的治療—外科的切除が第一選択である。

・化学療法—切除不能例などで Cyclophosphamide (CPA, エンドキサン®) + vincristin (VCR, オンコビン®) + Dacarbazine (DTIC, ダカルバジン) (CVD 療法)が行われることがある。

注意) 褐色細胞腫の治療においては、腫瘍組織の壊死により血中へ大量のカテコラミンが放出され、それによる高血圧等が引き起こされることがあるため、 α 遮断薬を用いたコントロールが必要となる。

<神経芽細胞腫>

- ・経過観察—限局例の一部では自然退縮することもあるため、低リスク群において選択される。
- ・手術療法—限局例において外科的切除が行われる。また、中間リスク群において化学療法後に腫瘍摘出術が行われる。
- ・放射線療法—進行神経芽腫に対する術後の原発腫瘍制御目的や、骨転移部への局所療法として行われる。術中照射が行われることもある。
- ・化学療法—術前の化学療法として、あるいは高リスク群における多剤併用大量療法が行われる。また、乳児期で腫瘍による合併症の併発例などで化学療法単独または化学放射線療法が行われることがある。
- ・その他: 高リスク群に対して、大量化学療法に自家造血細胞移植を併用することがある。

(単剤または併用で使用される薬剤名、略語、商品名の例)

Etoposide (VP-16, ETP, ベプシド®), cyclophosphamide (CPA, エンドキサン®), doxorubicin (Adriamycin, ADM, アドリアシン®), carboplatin (CBDCA, パラプラチン®), Cisplatin (CDDP, ランダ®, パラプラチン®), vincristin (VCR, オンコビン®), melphalan (L-PAM, アルケラン®)

《観血的治療》外科的・鏡視下・内視鏡的治療の結果

【根治度の評価】

副腎癌には取扱い規約に規定なし。

表5. 外科的・鏡視下・内視鏡的治療の範囲

選択肢コード	
1: 腫瘍遺残なし	切除断端陰性
4: 腫瘍遺残あり	切除断端陽性
9: 不明	腫瘍の遺残の有無が不明な場合

8. 参考文献

- 1) 日本泌尿器科学会編 副腎腫瘍取扱い規約 2015年3月改訂 第3版(金原出版)
- 2) 日本臨床腫瘍学会編 新臨床腫瘍学 改訂第5版(南江堂)
- 3) UICC TNM 悪性腫瘍の分類 第8版 日本語版(金原出版)
- 4) 小児がん診療ガイドライン 2016年版 日本小児血液・がん学会編(金原出版)