

## 精巣 Testis (C62.9)

精巣に原発する悪性腫瘍

局在コード(ICD-O-3)

「C62.9」

側性のある臓器

形態コード(ICD-O-3)

- 1) 胚細胞腫瘍 《精巣》  
2) 悪性リンパ腫 《非ホジキンリンパ腫》

上記1)～2)以外は UICC TNM分類第8版では病期分類の「該当せず」

### 1. 概要

精巣がんの罹患率は、10万人に1人程度とされ、比較的まれな腫瘍である。5歳以下と20歳代後半から30歳代にかけてピークがあり、若年者に多い腫瘍である。

組織学的分類では胚細胞腫瘍が約95%を占め、これらはセミノーマと非セミノーマに分類される。非セミノーマとは、胎児性癌、奇形腫、絨毛癌、卵黄嚢腫瘍に大別される。セミノーマが約7割、胎児性がんおよび複合組織型がそれぞれ約1割、卵黄嚢腫瘍(yolk sac tumor)、絨毛がんおよび奇形腫がそれぞれ数%を占める。

精巣がんの確立した危険因子は停留精巣の既往で、精巣がんリスクが2.5～11.4倍高いとの報告がある。ホルモン要因と遺伝子要因も重要な因子だと考えられ、胎児期のエストロゲン曝露、精巣がんの家族歴など多くの因子が関わっている。

精巣腫瘍は、化学療法への感受性が高く、遠隔転移が認められていても集学的治療により根治が可能であると考えられている。

### 2. 解剖

#### 原発部位

精巣(睾丸)testisはやや圧平された楕円体状を呈し、陰嚢の中にある。大きさは約3×2.5×2cm、重さは10～14gである。一般に左側の精巣は右側に比べてやや重く、若干低位にある。精巣の表面は漿膜 peritoneum で被われる。漿膜は腹膜に由来する精巣鞘膜 tunica vaginalis testis の臓側板で、精巣の後縁以外の全表面を被い、側縁で折り返って、精巣鞘膜の壁側板に移行する。臓側板と壁側板の間には、空隙状の鞘膜腔 cavity of tunica vaginalis がある。精巣鞘膜内に白膜 tunica albuginea という線維性の厚い膜があり、内部に精子を作る精細管が存在する。

#### 領域リンパ節

領域リンパ節は、腹部傍大動脈リンパ節(腹部大動脈周囲リンパ節)・大動脈前リンパ節・大動脈-大静脈間リンパ節・大静脈前リンパ節・傍大静脈リンパ節・大静脈後リンパ節・大動脈後リンパ節である。

精巣静脈に沿ったリンパ節は領域リンパ節である。同側か対側かはN分類では問わない。陰嚢または鼠径部の外科手術後の骨盤内リンパ節および鼠径リンパ節は領域リンパ節である。

#### 遠隔転移

血行性転移は多くが肺転移であるが、進行すると肝臓や骨、脳へ転移をきたす。

### 3. 亜部位と局在コード

亜部位の表記とICD-O-3局在コード

ICD-O 局在	部位
C62.0	停留精巣(新生物の部位) 潜在精巣(新生物の部位) 異所性精巣(新生物の部位)
C62.1	下降精巣 陰嚢精巣
C62.9	精巣, NOS
C63.0	精巣上体

※精巣の状態について、特に特記事項がなければ、「C62.1」を選択する。

## 4. 形態コード — 精巣(精巣腫瘍取扱い規約 2005 年 3 月【第 3 版】)

取扱い規約の表記他と ICD-O-3 形態コード

病理組織名(日本語)	英語名	形態コード
精細管内悪性胚細胞	Intratubular malignant germ cells	9064/2
セミノーマ	Seminoma	9061/3
垂型: 合胞性栄養膜細胞を伴うセミノーマ	Seminoma with syncytiotrophoblastic cells	9061/3
精母細胞性セミノーマ	Spermatocytic seminoma	9063/3
垂型: 肉腫を伴う精母細胞性セミノーマ	Spermatocytic seminoma with sarcoma	9063/3
胎児性癌	Embryonal carcinoma	9070/3
卵黄嚢腫瘍	Yolk sac tumor	9071/3
多胎芽腫	Polyembryoma	9072/3
絨毛性腫瘍	Trophoblastic tumors	
絨毛癌	Choriocarcinoma	9100/3
胎盤部栄養膜細胞性腫瘍	Placental site trophoblastic tumor	9104/1
奇形腫	Teratomas	
未熟奇形腫	Immature teratoma	9080/3
悪性部分を伴う奇形腫	Teratoma with malignant area	9084/3
混合型胚細胞腫瘍	Tumors of more than one histological type, mixed forms	9085/3
ライディッヒ細胞腫	Leydig cell tumor	8650/1
セルトリ細胞腫	Sertoli cell tumor	8640/1
垂型: 大細胞性石灰化セルトリ細胞腫	Large cell calcifying Sertoli cell tumor	8642/1
顆粒膜細胞腫	Granulosa cell tumor	8620/1
成人型顆粒膜細胞腫	Adult type granulosa cell tumor	8620/1
若年型顆粒膜細胞腫	Juvenile type granulosa cell tumor	8622/1
不完全分化型性索/性腺間質腫瘍	Incompletely differentiated sex cord / gonadal stromal tumors	8591/1
混合型	Mixed forms	8592/1
分類不能型	Unclassified forms	8590/1
性腺芽腫	Gonadoblastoma	9073/1
分類不能胚細胞・性索/性腺間質混合型腫瘍	Mixed germ cell-sex cord / gonadal stromal tumors, unclassified	9073/1
カルチノイド腫瘍	Carcinoid tumor	8240/3
卵巣上皮型腫瘍	Tumors of ovarian epithelial types	卵巣腫瘍を参照
悪性リンパ腫	Lymphoma	9590/3
形質細胞腫	Plasmacytoma	9731/3
白血病	Leukemia	9800/3
癌(集合管と精巣網の腫瘍)	Carcinoma	8010/3
中皮腫	Mesothelioma	9050/3
癌(鞘膜、精巣上体、精索、支持組織、精巣垂の腫瘍)	Carcinoma	8010/3
線維形成性小円形細胞腫瘍	Desmoplastic small round cell tumor	8806/3

## 5. 病期分類と進展度

## 1) TNM分類(UICC【第8版】2017年)

## T-原発腫瘍

分類上、根治的精巣摘除術を必須としない pTis および pT4 を除き、原発腫瘍の拡がりは根治的精巣摘除術後に分類する。pT を参照。そのほか根治的精巣摘除術が行われなかった場合には TX の記号を用いる。

## pT-原発腫瘍

pTX	原発腫瘍の評価が不可能(上記T分類参照)
pT0	原発腫瘍を認めない(たとえば、精巣における組織学的癒痕)
pTis	精細管内胚細胞腫瘍(上皮内癌)
pT1	尿管侵襲を伴わない精巣および精巣上体に限局する腫瘍 浸潤は白膜までで、鞘膜には浸潤していない*
pT2	尿管侵襲を伴う精巣および精巣上体に限局する腫瘍 または白膜をこえ、鞘膜に進展する腫瘍
pT3	尿管侵襲には関係なく、精索に浸潤する腫瘍
pT4	尿管侵襲には関係なく、陰嚢に浸潤する腫瘍

\*AJCCは、最大径が3cm以下か3cmをこえるかにより、T1をT1aとT1bに細分化している

## cN-領域リンパ節

NX	領域リンパ節転移の評価が不可能
N0	領域リンパ節転移なし
N1	最大径が2cm以下の単発性または多発性リンパ節転移
N2	最大径が2cmをこえるが、5cm以下の単発性または多発性リンパ節転移
N3	最大径が5cmをこえるリンパ節転移

## pN-領域リンパ節

pNX	領域リンパ節転移の評価が不可能
pN0	領域リンパ節転移なし
pN1	最大径が2cm以下で、5個以下のリンパ節転移
pN2	最大径が2cmをこえるが5cm以下のリンパ節転移、または最大径が5cm以下で、6個以上の多発性リンパ節転移、またはリンパ節外への進展
pN3	最大径が5cmをこえるリンパ節転移

## M-遠隔転移

MX	遠隔転移の評価が不可能
M0	遠隔転移なし
M1	遠隔転移あり
M1a	領域リンパ節以外のリンパ節転移、または肺転移
M1b	領域リンパ節以外のリンパ節転移と肺転移を除く遠隔転移

## S-血清腫瘍マーカー

<b>SX</b>	血清腫瘍マーカー検査が不明、または実施していない		
<b>SO</b>	血清腫瘍マーカー値が正常範囲内		
	LDH	hCG (mIU/ml)	AFP (ng/ml)
<b>S1</b>	<1.5 × N	および<5,000	および<1,000
<b>S2</b>	1.5-10 × N	または 5,000-50,000	または 1,000-10,000
<b>S3</b>	>10× N	または>50,000	または>10,000

註1:LDH 検査の Nは正常値の上限とする。

註2:血清腫瘍マーカーは精巣摘除術後、直ちに検出する。上昇が確認されたならば、それを評価するため、正常な減衰時間(AFPの半減期は約7日、hCGの半減期は約3日)に従い、性腺摘除術後に連続して測定する。S分類は精巣摘除術後のhCGおよびAFPの最低値に基づく。血清LDH値(半減期レベルではない)は転移を有する患者の予後を示し、病期分類に加味する。

註3:ただし、最初の治療が化学療法の場合については、治療開始日前後のできるだけ近接する時点で測定した値を採用する。

## ◇(参考) IGCCC(International germ cell consensus classification)

1997年に提唱されたマーカー値を重視した分類法であり、予後をよく反映することより近年広く用いられている。

Good prognosis	
非セミノーマ	セミノーマ
精巣または後腹膜原発で、肺以外の臓器転移を認めない。さらに、腫瘍マーカーが、以下の条件を満たす。すなわち、AFP<1.000ng/mlで、しかもLDH<1.5×正常上限値である。	原発巣は問わないが、肺以外の臓器転移を認めない。さらに、腫瘍マーカーが以下の条件をみたす。すなわち、AFPは正常範囲内であるが、hCGおよびLDHに関しては問わない。
Intermediate prognosis	
非セミノーマ	セミノーマ
精巣または後腹膜原発で、肺以外の臓器転移を認めない。さらに、腫瘍マーカーが、以下の条件を満たす。すなわち、AFP≥1.000mg/mlで≤10.000ng/mlまたはLDH≥1.5×正常上限値で≤10×正常上限値	原発巣は問わないが、肺以外の臓器転移を認める。さらに、腫瘍マーカーが以下の条件をみたす。すなわちAFPは正常範囲内であるが、hCGおよびLDHに関しては問わない。
Poor prognosis	
非セミノーマ	セミノーマ
縦隔原発、または肺以外の臓器転移を認めるか、あるいは腫瘍マーカーが以下の条件をみたす。すなわち、AFP>10.000ng/mlまたは、hCG>50.000IU/ml(10.000ng/ml)、または、LDH>10×正常上限値である。	該当症例がない。

\*原則、単位 ng/ml で表記される本邦のキットは Free-β hCG であり、IGCCC 分類には利用できない

## Stage-病期

病期(Stage)のマトリクス(Matrix)

UICC TNM 8	SX		S0	S1	S2	S3	S0-S1			S2	S3
	NO	N1-N3	NO	NO	NO	NO	N1	N2	N3	N1-N3	N1-N3
pTis	0		0	IS	IS	IS					
pT1	I	II	IA	IS	IS	IS	IIA	IIB	IIC	IIIB	IIIC
pT2	I	II	IB	IS	IS	IS	IIA	IIB	IIC	IIIB	IIIC
pT3	I	II	IB	IS	IS	IS	IIA	IIB	IIC	IIIB	IIIC
pT4	I	II	IB	IS	IS	IS	IIA	IIB	IIC	IIIB	IIIC
M1a	III	III	IIIA	IIIA	IIIB	IIIC	IIIA	IIIA	IIIA	IIIB	IIIC
M1b	IIIC	IIIC	IIIC	IIIC	IIIC	IIIC	IIIC	IIIC	IIIC	IIIC	IIIC

## 2) 進展度

UICC TNM 分類からの変換マトリクス(Matrix)

精巣	NO	N1	N2	N3
pTis	400: 上皮内			
pT1	410: 限局	420: 領域 リンパ節転移	420: 領域 リンパ節転移	420: 領域 リンパ節転移
pT2	410: 限局	420: 領域 リンパ節転移	420: 領域 リンパ節転移	420: 領域 リンパ節転移
pT3	430: 隣接臓器浸潤	430: 隣接臓器浸潤	430: 隣接臓器浸潤	430: 隣接臓器浸潤
pT4	430: 隣接臓器浸潤	430: 隣接臓器浸潤	430: 隣接臓器浸潤	430: 隣接臓器浸潤
M1a-M1b	440: 遠隔転移	440: 遠隔転移	440: 遠隔転移	440: 遠隔転移

## 7. 症状・診断検査

1) 検診—精巣腫瘍の検診は制度としては存在しない。

## 2) 臨床症状

無痛性の陰嚢の腫脹あるいは精巣の腫大、その他転移による症状。

## 3) 診断に用いる検査

(1) 陰嚢内診断: 陰嚢内容の触診。初期には正常精巣内の「しこり」として触れることがある。

## (2) 画像診断

- ①超音波断層法(US): 陰嚢部腫瘍の性状を明らかにすることが出来る。
- ②胸部 X 線撮影: 精巣腫瘍の転移の好発部位である肺転移の発見に必須の検査法。
- ③胸部 CT: 肺や縦隔リンパ節転移の検索に有用。
- ④腹部 CT: 腹部大動脈周囲リンパ節および躯幹部(横隔膜以下)転移巣の検索に用いる。
- ⑤頭部 CT: 頭部転移巣の検索に有効である。
- ⑥MRI 検査: CT と同様の目的で用いられる。
- ⑦骨シンチグラフィ: 骨転移巣の検出に用いる。

- ⑧腫瘍シンチグラフィ:精巣原発巣および転移巣の検出に用いられることがある。
- ⑨Positron emission tomography (PET):リンパ節転移や遠隔転移の早期診断、化学療法後の治療効果判定や再発診断に用いる。
- ⑩静脈(排泄)性尿路造影法(IVU):腹部大動脈周囲リンパ節の状況を水腎水尿管症および尿管の偏位により判定する。

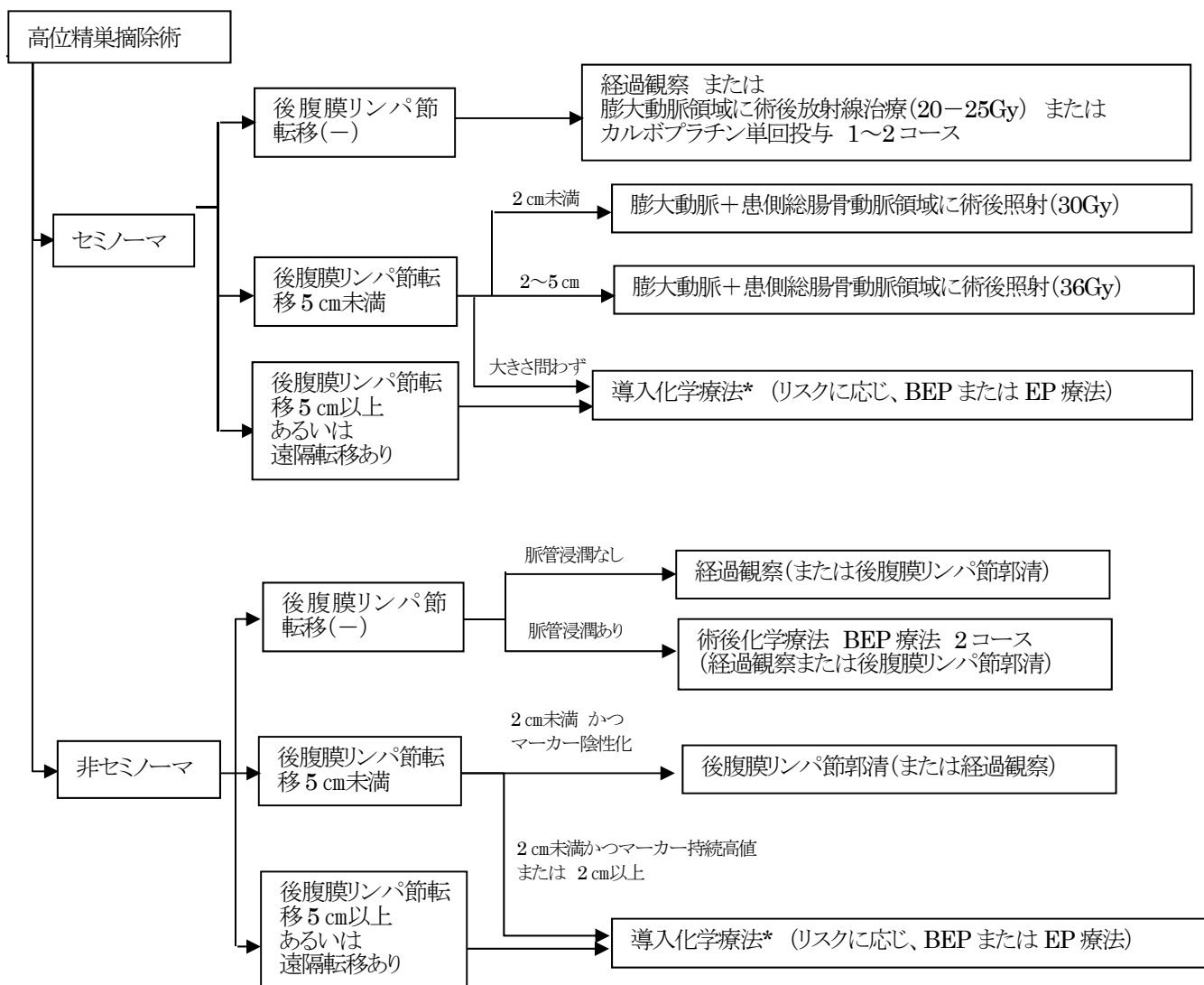
**(3) 腫瘍マーカー**

- ①AFP (alpha-fetoprotein):卵黄嚢腫瘍の成分を有する場合と胎児性がんの時に上昇する。
- ②hCG (human chorionic gonadotropin):絨毛がんの場合に非常に高値になるが、胎児性がんでも上昇する。セミノーマでも組織内に合胞体性巨細胞(STGC)がある場合に上昇する。原則、単位が ng/ml で表記される本邦のキットは Free-βhCG であり、UICC TNM 分類や IGCCC 分類には利用できない。
- ③LDH:特異的腫瘍マーカーのないセミノーマに特に有用である。LDHは精巣腫瘍に特異的検査ではないが陽性率は比較的高いうえ、腫瘍の消長とも比較的良好一致する。

**(4) 精巣生検**—上皮内癌(CIS)の有無を検索するため対側精巣に行われることがある。

**8. 治療**

治療方針:精巣腫瘍ガイドラインをもとに一部改変



\*導入化学療法終了後の方針

- ・完全奏功(CR)⇒ 経過観察

- ・部分奏功(PR)⇒ 腫瘍マーカー正常 ⇒ 切除手術 (⇒ 不完全切除時、化学療 or 放射線治療を追加)  
腫瘍マーカー高値(または手術不適) ⇒ 救済化学療法
- ・不変(NC)または進行(PD) ⇒ 腫瘍マーカー高値(または手術不適) ⇒ 救済化学療法

## 1) 観血的な治療

### (1) 外科的治療

#### \*原発巣に対する手術

- ①高位精巣摘除術:患側鼠径部皮膚切開にて鼠径管を開き、内鼠径輪まで精索を剥離し、動・静脈および精管を結紮・切断する。標準的な術式である。
- ②単純精巣摘除術:内鼠径輪よりも末梢側で精索を結紮切断する。
- ③精巣部分切除術:両側精巣腫瘍や良性腫瘍の場合に行われることがある。
- ④精巣生検:上皮内癌(CIS)の有無を検索するため、対側精巣に行われることがある。

#### \*後腹膜リンパ節に対する手術

病期 I 精巣腫瘍の後腹膜の微小リンパ節転移の有無についての診断および治療目的で行われることがある。また、化学療法後腫瘍マーカーがすべて陰性化し、他臓器に明らかな転移のない場合の残存腫瘍を摘出する目的で行う。

#### \*リンパ節切除法

- ①限局郭清:比較的病変が限局した例に行われる。
- ②広汎郭清:腎門部上方から、内外腸骨リンパ節までの範囲を郭清したもの。

### (2) 外科的・鏡視下・内視鏡的治療の範囲

#### 【根治度の評価】

#### 後腹膜リンパ節に対する手術における根治度

治癒的	臨床的、病理組織学的に腫瘍の遺残がまったくないと考えられる。
非治癒的	肉眼的または摘出標本で病理組織学的に腫瘍遺残が強く疑われる。

#### 外科的・鏡視下・内視鏡的治療の範囲

選択肢コード	
1:原発巣切除	切除断端陰性
4:姑息的な観血的治療	切除断端陽性
9:不明	原発巣切除が行われたが、その結果が不明・記載がない場合

## 2) 放射線治療

主に限局期のセミノーマにおける術後補助療法として施行される。

- ・I 期では、放射線治療による晩期有害事象を考慮して化学療法のみ、あるいは経過観察が選択されうることもある。
- ・II 期では術後照射の適応となる。領域リンパ節+患側の骨盤リンパ節領域を照射野に含める。

## 3) 薬物療法

### (1) 主要な化学療法(単剤または併用で使用される薬剤名、略語、代表的な商品名)

#### ・術後補助化学療法

I 期セミノーマ術後:カルボプラチン単剤(CBDCA, パラプラチン®)

I 期非セミノーマ術(後脈管侵襲あり):BEP 療法      ブレオマイシン(BLM, ブレオ®) +  
エトポシド(VP-16, ベブシド®, ラスタット®) +  
シスプラチン(CDDP, ランダ®, ブリプラチン®)

・導入化学療法(対象は上記フローチャート参照):BEP 療法, EP 療法(エトポシド+シスプラチン)

・救済化学療法: TIP 療法 パクリタキセル(PTX, タキソール®) + イホスファミド(IFN, イホマイド®) +  
シスプラチン

## 9. 略語一覧

AFP	alpha-fetoprotein	
hCG	human chorionic gonadotropin	
STGC	syncytiotrophoblastic giant cell	合胞体性巨細胞

## 10. 参考文献

- 1) 日本泌尿器科学会 日本病理学会編 泌尿器科・病理 精巣腫瘍取扱い規約第3版 金原出版(2005)
- 2) 日本臨床腫瘍学会編 新臨床腫瘍学(南江堂)
- 3) UICCTNM 悪性腫瘍の分類 第8版 日本語版(金原出版)
- 4) SEER Summary Staging Manual 2000
- 5) AJCC Cancer Staging Atlas (Springer)
- 6) 国立がんセンター内科レジデント編 がん診療レジデントマニュアル(医学書院)
- 7) 解剖学講義 改訂2版(南山堂)
- 8) 国立がん研究センター・がん情報サービス. 精巣(睾丸)腫瘍. <http://ganjoho.jp/public/cancer/testis/index.html>
- 9) 日本泌尿器科学会編 精巣腫瘍診療ガイドライン 2015年版 金原出版(2015)
- 10) がん・放射線療法 2017 改訂第7版 秀潤社(2017)